


SERVIZIO SANITARIO REGIONALE
EMILIA-ROMAGNA
Azienda Ospedaliero - Universitaria di Parma

PDTA
CALCOLOSI RENO-URETERALE
DELL'ADULTO E DEL BAMBINO



SERVIZIO SANITARIO REGIONALE
EMILIA-ROMAGNA
Azienda Unità Sanitaria Locale di Parma

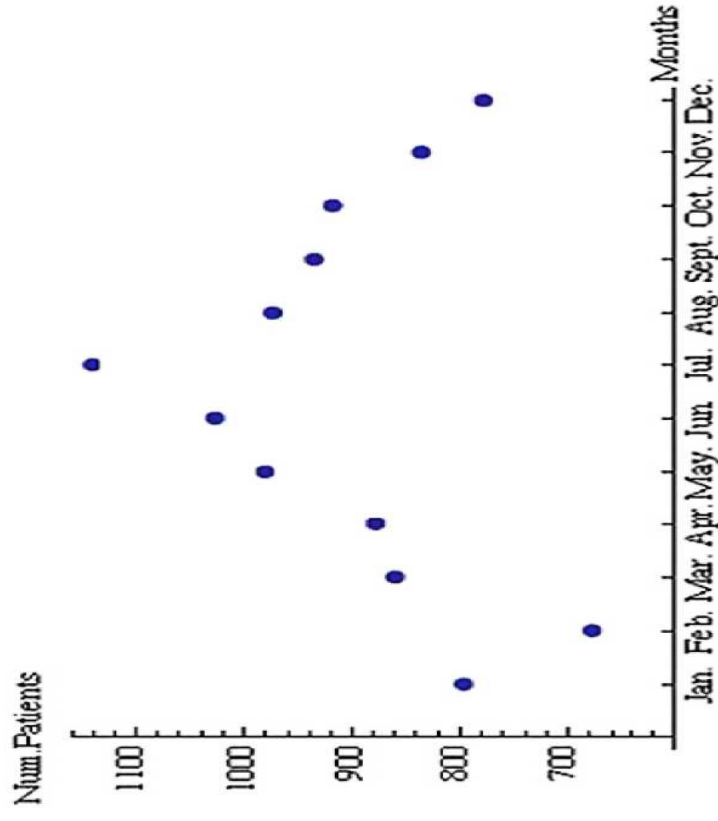
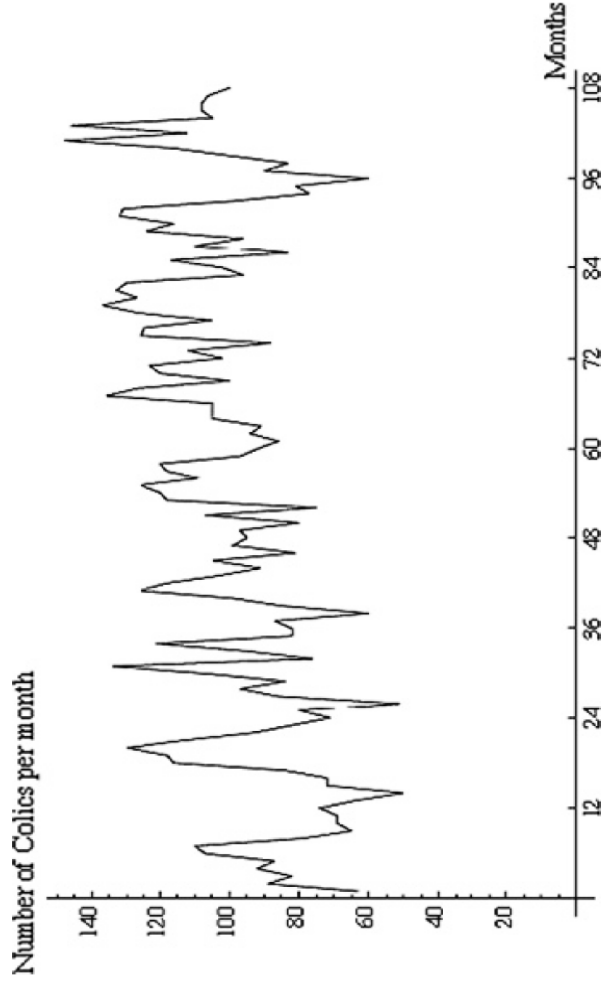
GESTIONE IN PRONTO SOCCORSO DELLA CALCOLOSI URINARIA




<http://www.elsevier.com/locate/jegh>

Mean temperature and humidity variations, along with patient age, predict the number of visits for renal colic in a large urban Emergency Department: Results of a 9-year survey


G. Cervellin ^{a,*}, I. Comelli ^a, D. Comelli ^b, T. Meschi ^d, G. Lippi ^c, L. Borghi ^d





SERVIZIO SANITARIO REGIONALE
EMILIA-ROMAGNA
Azienda Ospedaliero - Universitaria di Parma

PDTA
CALCOLOSI RENO-URETERALE
DELL'ADULTO E DEL BAMBINO





SERVIZIO SANITARIO REGIONALE
EMILIA-ROMAGNA
Azienda Unità Sanitaria Locale di Parma

CASISTICA

1.322 ACCESSI PER DOLORE
COLICO NEL 2014. 1,5% DEGLI
ACCESSI TOTALI

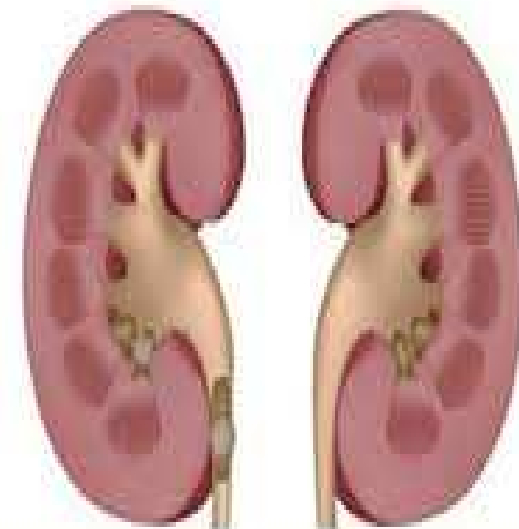
CODICI DI TRIAGE: 0,8% BIANCO
37% VERDE
62% GIALLO,
0,2% ROSSO




DEFINIZIONE

CALCOLOSI DELLE VIE URINARIE


presenza di un calcolo di dimensioni variabili, all'interno delle cavità escrettrici del sistema urinario, dai calici all'uretra.





SERVIZIO SANITARIO REGIONALE
EMILIA-ROMAGNA
Azienda Ospedaliero - Universitaria di Parma

PDTA
CALCOLOSI RENO-URETERALE
DELL'ADULTO E DEL BAMBINO



SERVIZIO SANITARIO REGIONALE
EMILIA-ROMAGNA
Azienda Unità Sanitaria Locale di Parma

DEFINIZIONE

COLICA RENALE

dolore acuto in sede lombare continuo o “a poussées”, di intensità e durata variabili.


causato da contrazioni intense e prolungate della muscolatura liscia delle vie urinarie, secondaria alla ostruzione provocata da calcoli urinari.





SERVIZIO SANITARIO REGIONALE
EMILIA-ROMAGNA
Azienda Ospedaliero - Universitaria di Parma

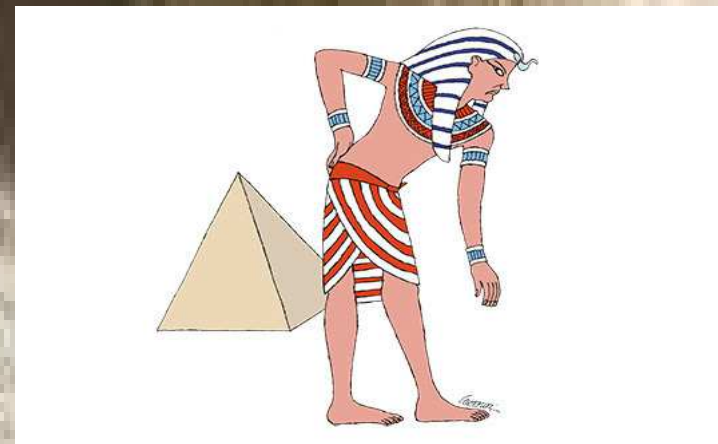
PDTA
CALCOLOSI RENO-URETERALE
DELL'ADULTO E DEL BAMBINO





SERVIZIO SANITARIO REGIONALE
EMILIA-ROMAGNA
Azienda Unità Sanitaria Locale di Parma

SINTOMI

- ❖ dolore acuto al fianco irradiato all'inguine
- ❖ dolore che si localizza sull'addome e si irradia allo scroto o al grande labbro vulvare omolateralmente senza reazione peritoneale
- ❖ dolore nei quadranti addominali inferiori irradiato alla punta dell'uretra e associato a pollachiuria, stranguria e disuria
- ❖ agitazione
- ❖ nausea e vomito





SINTOMI

- ❖ *dolore lombare gravativo espressione di una distensione dell'apparato urinario, a monte del calcolo, insorta in maniera lenta e progressiva, non acuta*
- ❖ *Ematuria*

Correlazione fra localizzazione del calcolo e sintomi [Portis AJ 2001] (LPE VI)

Localizzazione

Rene

Uretere prossimale

Uretere medio

Uretere distale


Sintomi comuni

dolore gravativo lombare, ematuria

colica renale, dolore lombare e dell' addome superiore


colica renale, dolore lombare e dell'addome anteriore

colica renale, disuria, pollachiuria, dolore lombare e dell'addome anteriore



SERVIZIO SANITARIO REGIONALE
EMILIA-ROMAGNA
Azienda Ospedaliero - Universitaria di Parma

PDTA
CALCOLOSI RENO-URETERALE
DELL'ADULTO E DEL BAMBINO




SERVIZIO SANITARIO REGIONALE
EMILIA-ROMAGNA
Azienda Unità Sanitaria Locale di Parma

ANAMNESI

- ❖ *Pregressi episodi*
- ❖ *Presenza di patologie urologiche e/o metaboliche concomitanti*
- ❖ *Stile di vita*


- ❖ *Modalità di insorgenza dei sintomi*





SERVIZIO SANITARIO REGIONALE
EMILIA-ROMAGNA
Azienda Ospedaliero - Universitaria di Parma

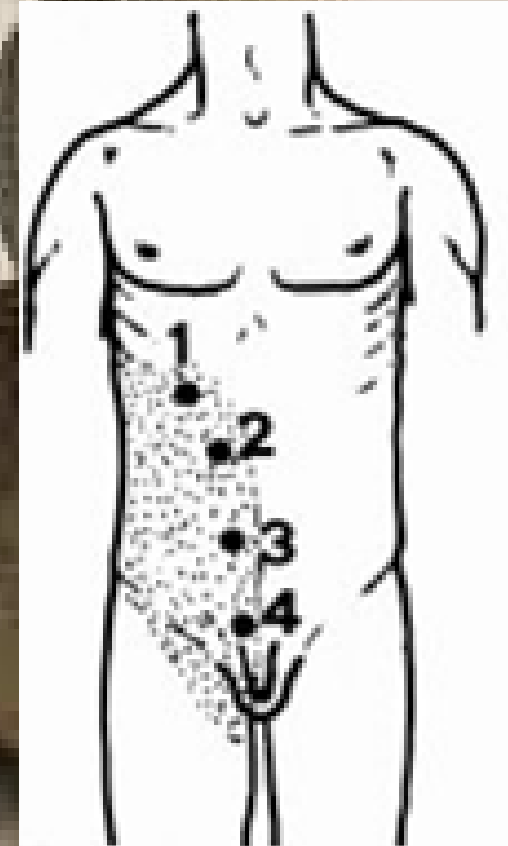
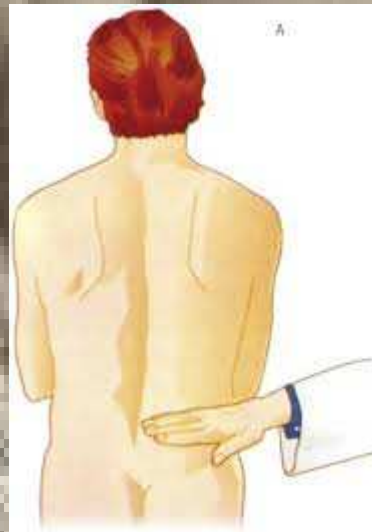PDTA
CALCOLOSI RENO-URETERALE
DELL'ADULTO E DEL BAMBINO




SERVIZIO SANITARIO REGIONALE
EMILIA-ROMAGNA
Azienda Unità Sanitaria Locale di Parma

ESAME OBIETTIVO


- ❖ Palpazione superficiale e profonda dell'addome
- ❖ Palpazione dei punti ureterali (superiore, medio e inferiore).
- ❖ Segno di Giordano





SERVIZIO SANITARIO REGIONALE
EMILIA-ROMAGNA
Azienda Ospedaliero - Universitaria di Parma

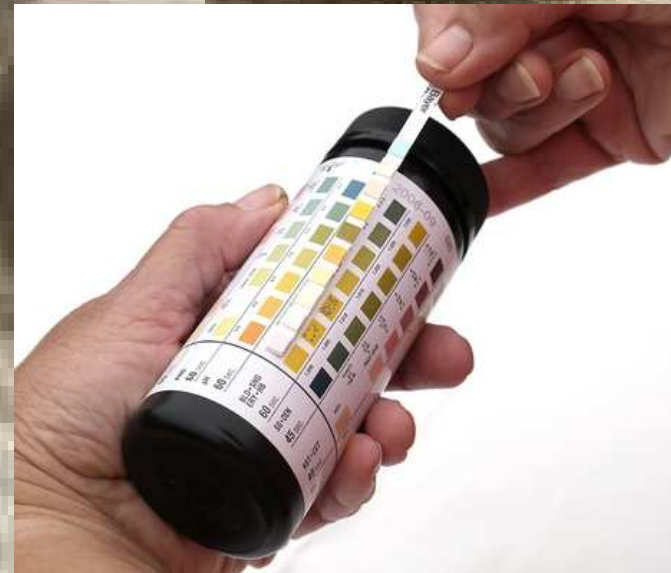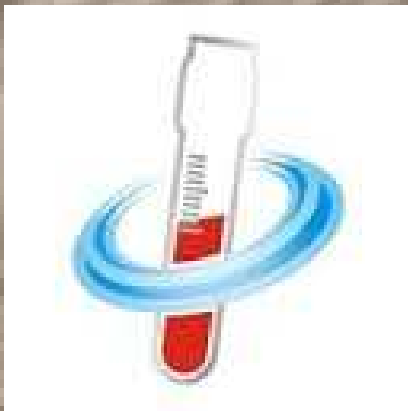PDTA
CALCOLOSI RENO-URETERALE
DELL'ADULTO E DEL BAMBINO




SERVIZIO SANITARIO REGIONALE
EMILIA-ROMAGNA
Azienda Unità Sanitaria Locale di Parma

DIAGNOSI


- ❖ Esami ematochimici: dosaggio di Creatininemia, PCR, emocromo con formula, sodiemia e potassiemia,
- ❖ STICK URINE: microematuria





SERVIZIO SANITARIO REGIONALE
EMILIA-ROMAGNA
Azienda Ospedaliero - Universitaria di Parma

PDTA
CALCOLOSI RENO-URETERALE
DELL'ADULTO E DEL BAMBINO




SERVIZIO SANITARIO REGIONALE
EMILIA-ROMAGNA
Azienda Unità Sanitaria Locale di Parma

DIAGNOSI

ECOGRAFIA ADDOME: metodica non invasiva, facilmente ripetibile, adeguata per il riscontro della dilatazione delle vie urinarie.




Permette di identificare una idronefrosi, ma anche altre cause di dolore di origine renale non litiasica (infezioni, tumori, malattia policistica) o cause extrarenali (aneurisma dell'aorta addominale, appendicite).



SERVIZIO SANITARIO REGIONALE
EMILIA-ROMAGNA
Azienda Ospedaliero - Universitaria di Parma

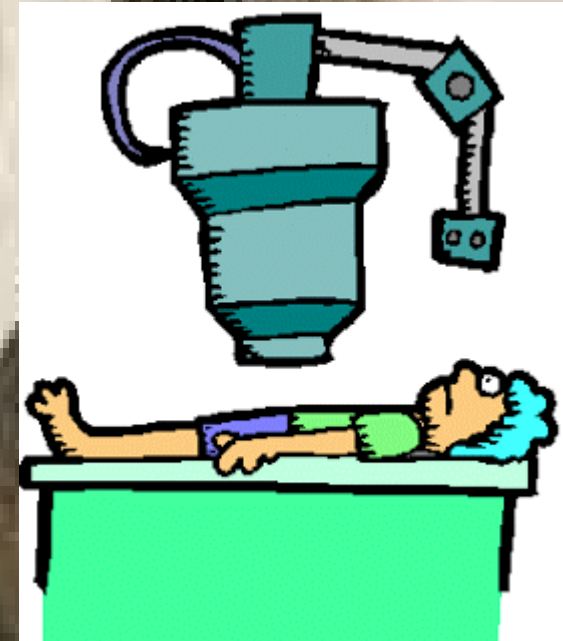
PDTA
CALCOLOSI RENO-URETERALE
DELL'ADULTO E DEL BAMBINO



SERVIZIO SANITARIO REGIONALE
EMILIA-ROMAGNA
Azienda Unità Sanitaria Locale di Parma

DIAGNOSI

TC ADDOME: è la metodica di imaging più sensibile e specifica nella identificazione della causa di colica renale.




Permette di evidenziare altre cause extrarenali di dolore al fianco: colelitiasi, aneurisma dell'aorta addominale, masse surrenaliche, ernie parietali, appendicite, pancreatite, diverticolite, ematoma, ostruzione del piccolo intestino

DIAGNOSI DIFFERENZIALE


Tabella 5.2.1-1 Diagnosi differenziale della colica renale

aneurisma aorta addominale
trombosi/ embolia/ dissezione arteria renale
appendicite
pielonefrite
gravidanza ectopica
torsione ovarica
diverticolite
dolore muscolo-scheletrico
peritonite
infarto intestinale
infarto miocardio acuto
occlusione intestinale
porpora di Schonlein – Henoch
necrosi papillare renale
cisti ovarica
endometriosi
ascesso/ ematoma del m. psoas
massa retroperitoneale
colica epatica
ritenzione urinaria
occlusione arteria mesenterica superiore
ernia interna
malassorbimento
tumori testicolari, epididimite, prostatite (calcolosi ureterale distale)



SERVIZIO SANITARIO REGIONALE
EMILIA-ROMAGNA
Azienda Ospedaliero - Universitaria di Parma

PDTA
CALCOLOSI RENO-URETERALE
DELL'ADULTO E DEL BAMBINO





SERVIZIO SANITARIO REGIONALE
EMILIA-ROMAGNA
Azienda Unità Sanitaria Locale di Parma

TERAPIA

OBIETTIVI

1. *Eliminare il dolore*
2. Facilitare l'espulsione del calcolo
3. Preservare la funzione renale dal danno causato dalla prolungata ostruzione.




TERAPIA

ELIMINARE IL DOLORE


1. FANS iniettabili (Ketorolac, Diclofenac, Ketoprofene...) i.m o e.v (se autorizzato)

Riducono la risposta infiammatoria, l'edema locale ed il flusso renale sanguigno con riduzione del filtrato glomerulare (FG) fino al 35%; producono un effetto miorilassante diretto ed una diminuzione della pressione intraureterale successiva al calo del FG.



SERVIZIO SANITARIO REGIONALE
EMILIA-ROMAGNA
Azienda Ospedaliero - Universitaria di Parma

PDTA
CALCOLOSI RENO-URETERALE
DELL'ADULTO E DEL BAMBINO




SERVIZIO SANITARIO REGIONALE
EMILIA-ROMAGNA
Azienda Unità Sanitaria Locale di Parma

TERAPIA


2. OPPIACEI: Morfina fl SC o IM oppure Fentanil fl EV

Non trattano la causa del dolore ed agiscono sulla muscolatura liscia ureterale con aumento delle contrazioni isotoniche e spasmo ureterale che aumenta la pressione intra ureterale costituendo un ostacolo alla progressione ed eliminazione del calcolo.



SERVIZIO SANITARIO REGIONALE
EMILIA-ROMAGNA
Azienda Ospedaliero - Universitaria di Parma


PDTA
CALCOLOSI RENO-URETERALE
DELL'ADULTO E DEL BAMBINO




SERVIZIO SANITARIO REGIONALE
EMILIA-ROMAGNA
Azienda Unità Sanitaria Locale di Parma

PDT

A) **Pazienti che presentano una colica che ha risposto alla terapia farmacologica e che all'imaging non presentano una litiasi complicata (non idronefrosi, non spandimenti)**




Possono essere dimessi, eventualmente con indicazione a Visita urologica per calcolosi – risorsa n° 906 (con Ricetta Rossa/ dematerializzata recante)



SERVIZIO SANITARIO REGIONALE
EMILIA-ROMAGNA
Azienda Ospedaliero - Universitaria di Parma


PDTA
CALCOLOSI RENO-URETERALE
DELL'ADULTO E DEL BAMBINO





SERVIZIO SANITARIO REGIONALE
EMILIA-ROMAGNA
Azienda Unità Sanitaria Locale di Parma

PDT

B) Pazienti che presentano una colica che risponde alla terapia farmacologica ma che all'imaging risulta sostenuta da litiasi complicata (modesta idronefrosi o minimi spandimenti perirenali) e che ha il carattere della **URGENZA DIFFERIBILE**




Possono essere dimessi con la formula dell'invio allo specialista, muniti di Ricetta Rossa/dematerializzata con l'indicazione ["Visita urologica URGENTE- "percorso calcolosi"] accompagnati da un modulo informativo



PDT

C) Paziente con colica che NON risponde alla terapia farmacologica, o che all'imaging risulta sostenuta da litiasi complicata (idronefrosi importante, spandimenti urinari, febbre, insufficienza renale) con il carattere della NON DIFFERIBILITA':




Vengono inviati in CONSULENZA SPECIALISTICA URGENTE presso la S. C. Urologia




PS

**Ulteriori
esami**




RICOVERO



SERVIZIO SANITARIO REGIONALE
EMILIA-ROMAGNA
Azienda Ospedaliero - Universitaria di Parma

PDTA
CALCOLOSI RENO-URETERALE
DELL'ADULTO E DEL BAMBINO



SERVIZIO SANITARIO REGIONALE
EMILIA-ROMAGNA
Azienda Unità Sanitaria Locale di Parma

GRAZIE PER L'ATTENZIONE



Indovinelli

...sostituisce la risposta

Come si curano i calcoli renali?
Sottraendoli

— **BARZELLETTE.NET**