

LE SPONDILOARTRITI

UNA TRAPPOLA DA EVITARE

LA DIAGNOSI GENERALMENTE

RITARDATA

DA 5 A 10 ANNI !!

LE SPONDILOARTRITI

Caso clinico:

Simone 15 anni consulta il mmg per lieve anemia sideropenica, la mamma è preoccupata perché «non cresce»; esegue varie terapie marziali con benefici incostanti.

Dopo un anno, intensa astenia, epigastralgia, dispepsia, sof dubbio, ecografia addominale con sospetta flogosi gastro-duodenale.

Compare una tendinite calcagno sx con andamento altalenante in fkt.

A Gennaio 2016 riprende l'attività sportiva e compare lombalgia dx con irradiazione alla coscia omolaterale.

LE SPONDILOARTRITI

Sospende l'attività fisica ed intraprende fkt.

Arriviamo a Luglio 2017 dove si configura bene una SPONDILOARTRITE INFIAMMATORIA, esegue gli esami che dimostrano aumento dei valori infiammatori (VES, PCR, con anemia ferro-priva da perdita enterica)

Viene ricoverato e viene fatta diagnosi di

LE SPONDILOARTRITI

MORBO DI CROHN,

A localizzazione duodenale ed enterico, preceduto dunque da entesite (due anni) e lombalgia (un anno).

LE SPONDILOARTRITI

CLASSIFICAZIONE:

- A PREDOMINANZA ASSIALE (RACHIDE – BACINO – GABBIA T.)

- A PREDOMINANZA PERIFERICA

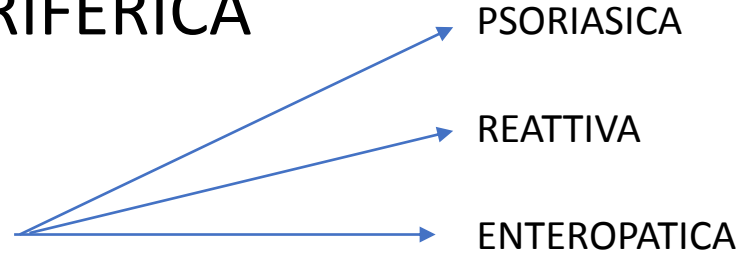
. ARTICOLARE

. ENTESITICA

PSORIASICA

REATTIVA

ENTEROPATICA



LE SPONDILOARTRITI

DIFFERENZIARLA DAL «MAL DI SCHIENA»

LE SPONDILOARTRITI

- SOGGETTO GIOVANE (ETA' MEDIA TERZA DECENIA)
- CRONICITA' ALMENO 3 MESI
- NESSUN MIGLIORAMENTO CON IL RIPOSO
- DOLORE INFIAMMATORIO, NOTTURNO CHE RISVEGLIA NELLA SECONDA META' DELLA NOTTE
- RIGIDITA' MATTUTINA DA 30' A DIVERSE ORE
- RAPIDA RIPOSTA AI FANS

LE SPONDILOARTRITI

RITARDO DIAGNOSTICO

LE SPONDILOARTRITI

CARATTERE POCO SPECIFICO DELLA MAGGIOR PARTE DEI SINTOMI

SEGNI RADIOLOGICI FREQUENTEMENTE POCO SPECIFICI

I SINTOMI SI INSTALLANO IN MANIERA INSIDIOSA E IN MODO DISCONTINUO CON CARATTERISTICHE INIZIALI BANALI

LE SPONDILOARTRITI

L'ENTESITE

LE SPONDILOARTRITI

E' L'INFIAMMAZIONE DEI PUNTI DI ATTACCO DEI TENDINI, DEI
LIGAMENTI E DELLE CAPSULE ARTICOLARI

NON DA GONFIORE ARTICOLARE

LOCALIZZAZIONE ASSIALE (RACHIDE, BACINO, GABBIA TORACICA)

SITI MENO ACCESSIBILI ALL'ESAME FISICO